

# Infecciones osteoarticulares: Osteomielitis hematológica aguda. Osteomielitis crónica. Artritis aguda



S. García de la Rubia\*, R. Pérez Tomás\*\*

\*Centro de Salud "La Alberca". \*\*Centro de Salud "Antonio García". Molina de Segura. Murcia

## Resumen

La osteomielitis no es una patología habitual en la clínica diaria; gracias a la eficacia de los antibióticos, ha disminuido su frecuencia y su agresividad. Antes de la era antibiótica, a la osteomielitis hematológica aguda o la artritis séptica durante el periodo del lactante se le atribuía una mortalidad cercana al 50%. Actualmente, es raro el germen patógeno causante de estas enfermedades que carezca de un tratamiento específico eficaz. No obstante, las secuelas tras el paso de la infección todavía siguen siendo importantes (alteraciones del crecimiento, destrucción articular o fracturas patológicas). Los principales factores que se han relacionado con estas complicaciones son: el retraso en el diagnóstico y el inadecuado tratamiento. Estas razones obligan al pediatra a estar al día en el conocimiento de estos procesos y a su detección precoz.

## Palabras clave

Osteomielitis aguda; Osteomielitis hematológica; Infección articular; Artritis aguda; Neonato; Niño.

## Abstract

OSTEOARTICULAR INFECTIONS: ACUTE HEMATOGENIC OSTEOMYELITIS. CHRONIC OSTEOMYELITIS. ACUTE ARTHRITIS

Osteomyelitis is not a common disease in the daily clinical practice, as, thanks to the efficacy of antibiotics, its frequency and aggressivity have decreased. Before the antibiotic era, a mortality close to 50% was attributed to acute hematogenic osteomyelitis or septic arthritis during the infant period. At present, the pathogenic germ causing these diseases that lacks a specific effective treatment is rare. However, the sequelae after the infection occurs are still important (growth alterations, joint destruction or pathological fractures). The principal factors that have been related with these complications are: delay in the diagnosis and inadequate treatment. These reasons make it necessary for the pediatrician to be up to date in his/her knowledge of these conditions and on their early detection.

## Key words

Acute osteomyelitis; Hematogenic osteomyelitis; Joint infection; Acute arthritis; Neonate; Child.

*Pediatr Integral 2002;6(6):519-532.*

## OSTEOMIELITIS

*La osteomielitis, va a ser una infección del hueso que afecta sobre todo a la metafisis y más raramente a la diáfisis.*

Puede originarse secundariamente a la extensión de una infección local por una fractura abierta o desde partes blandas adyacentes afectadas. No obstante, lo más frecuente es que sea de origen hematológico. La osteomielitis es más frecuente en niños por debajo del año de vida y en niños entre 3 y 10 años.

Predomina en el sexo masculino en una proporción 2-4:1.

*Se puede afectar cualquier hueso del organismo, pero tiene preferencia por los huesos largos, sobre todo fémur, tibia y húmero.*

Las infecciones de huesos cortos y planos son más sensibles de producirse en el primer año de vida.

La osteomielitis suele asentar en un foco único, siendo excepcional la multifocalidad, que es más propia del neonato y de individuos inmunodeprimidos.

La osteomielitis puede presentarse: de forma aguda, con desarrollo de los síntomas óseos en un periodo inferior a una semana; de forma subaguda, con un periodo de presentación de 1 a 4 semanas; y de forma crónica, que suele ser el resultado de un tratamiento incorrecto de las anteriores.

### *Etiopatogénesis*

*El Staphylococcus aureus es el germen causante de más del 80% de las osteomielitis.*

En el período del recién nacido, hay que tener presente también el estreptococo del grupo B y la *Escherichia coli* y, en el lactante, al *Streptococcus pneumoniae* o el *Haemophilus influenzae* tipo b.

Otros agentes menos frecuentes serían: *Salmonella*, *Brucella*, *Pseudomonas aeruginosa*, *Mycobacterium tuberculosis* y algunos hongos (*Cryptococcus*, *Candida*, *Blastomyces*, etc.).

Las bacterias penetran en el hueso a través del torrente sanguíneo. La mayor parte de las bacterias se inmovilizan a nivel medular, donde la actividad fagocitaria impide que se establezca como infección. Este mecanismo es difícil que ocurra por debajo de la placa epifisaria, en donde la arteria nutricia de la metafisis forma una red sinusoidal que ocasionan un entortecimiento de la circulación. Por otra parte, la actividad fagocítica se encuentra a este nivel ausente o inactivo, lo que favorece la formación de abscesos en la metafisis.

Sin embargo, la sola presencia de bacterias en sangre, no explicaría la aparición de una osteomielitis hematógena aguda o una artritis séptica. Se requiere algo más, y bien puede ser el traumatismo uno de estos factores. Experimentalmente, se ha apreciado que, cuando se produce lesión fisaria, se genera un hematoma, que en presencia de bacteriemia genera osteomielitis. Esto se ha demostrado en el 30-40% de niños que sufren osteomielitis.

*El cartilago de crecimiento ejerce de barrera entre la circulación epifisaria y diafisaria, por lo que es muy difícil la afectación epifisaria a partir de los*

*18 meses de edad, en que se ha formado dicha barrera. Sin embargo, por debajo de esta edad, la osteomielitis suele asociarse a una artritis séptica, que unido a la mayor facilidad con que puede lesionarse la placa de crecimiento, ocasionaría lesiones irreparables de las superficies articulares y del potencial de crecimiento.*

La invasión bacteriana de la metafisis ocasiona un absceso, el cual se expande hacia el espacio subperióstico, ocasionando necrosis y posterior reabsorción del tejido óseo. Las zonas de cortical que no son reabsorbidas se denominan "secuestro". Cuando la infección se resuelve sin que el periostio sufra un daño definitivo, ocasionará la formación de nuevo hueso que rodea la zona afectada, es lo que se denomina "involucro". Si la infección no es controlada, se destruye el periostio y no se produce nuevo hueso.

El absceso subperióstico evoluciona rompiendo el periostio y ocasionando un absceso de partes blandas, que terminará fistulizando al exterior. En ocasiones, el absceso subperióstico se encuentra dentro de la cápsula articular y la rotura del mismo en el espacio articular produce una artritis séptica.

#### *Clinica*

Los síntomas clínicos varían según la edad (neonato, lactante o niño) y la forma de presentación (aguda, subaguda o crónica). Distinguimos síntomas de afectación general y de afectación local.

*En el recién nacido, aparece fiebre y/o un cuadro séptico.*

La afectación puede ser multifocal, incluso dentro del mismo hueso y suele acompañarse con un cuadro de artritis séptica.

*En el lactante, la pseudo-parálisis puede ser el único síntoma inicial de osteomielitis.*

Está ocasionada por el dolor intenso que provoca el movimiento del miembro afecto; por lo tanto, el niño lo mantiene inmóvil. Suele ser causa de errores diagnósticos, pues no es infrecuente que el pediatra de atención primaria lo califique de parálisis. Fiebre, cojera e hipersensibilidad local, son síntomas que pueden aparecer también. La artritis séptica persiste como un riesgo frecuente.

*En el niño, suelen estar presentes: el dolor en los huesos largos, la fiebre y la marcha renqueante antiálgica.*

El dolor es focal, de 1 a 5 días de evolución, de carácter constante e intenso y su severidad aumenta con rapidez. Este dolor se debe al aumento de la presión sobre el hueso que provoca el exudado inflamatorio. Por eso, cuando el absceso subperióstico se rompe, el dolor mejora ostensiblemente. Junto al dolor, la hipersensibilidad local, la hinchazón y la impotencia funcional son los síntomas más destacables a nivel de la metafisis afectada. La impotencia funcional suele aparecer de forma precoz y está condicionada por la contractura muscular, que mantiene inmóviles las articulaciones adyacentes.

## Diagnóstico

*Historia de corta evolución, en la que el niño presenta dolor en metáfisis acompañado de fiebre, nos debe hacer sospechar una osteomielitis aguda hematógena mientras no se demuestre lo contrario.*

Aunque existe un 35% de casos en que el niño puede estar afebril.

**La historia clínica y la exploración física** son la parte más importante del diagnóstico.

*Nuestro objetivo en cuanto al diagnóstico debe ser triple: sospecha de la infección, localización de la zona y aislamiento del microbio.*

El retraso en el diagnóstico es una de las causas principales de complicaciones. En la historia clínica, resulta importante investigar sobre la posibilidad de haber padecido una infección previa. Esto se debe a que muchos niños sufren infección concomitante o anterior, que desencadenó la infección ósea o articular. Se han descrito las infecciones óticas como factor más frecuente desencadenante de infección articular.

*La exploración ortopédica se centra ante todo en dos aspectos: hipersensibilidad sobre un hueso o articulación y limitación de la movilidad articular.*

El **hemograma** presentará una leucocitosis con desviación hacia la izquierda en el 70% de los casos.

*La VSG y la PCR se encuentran elevadas en el 90% de los niños afectados. Estos datos nos pueden servir para*

*valorar la evolución y la respuesta al tratamiento.*

El hemocultivo debe realizarse ante la sospecha de osteomielitis aguda y subaguda.

Ante una osteomielitis drenante, debemos obtener cultivos para anaerobios. Si se sospecha infección tuberculosa, realizar cultivo, mantoux y radiografía de tórax.

La **radiología** no mostrará síntomas óseos hasta pasadas 1 ó 2 semanas del comienzo. En principio, es más útil una técnica para tejidos blandos, en donde se puede apreciar: borramiento de los límites entre las partes blandas vecinas y el tejido celular subcutáneo. La osteomielitis ocasiona un edema de partes blandas profundas adyacentes al hueso afectado. Es importante la comparación radiográfica con el miembro sano, para observar las alteraciones. Más tarde, a nivel del hueso, producen elevación perióstica, osteoporosis, rotura de la cortical en la región metafisaria y lesiones metafisarias radiotransparentes del hueso necrótico.

La **ecografía** es útil para mostrar la presencia de un posible absceso subperióstico.

La **gammagrafía** detecta un aumento de la captación en la zona afectada, salvo en el caso de que el hueso esté infartado y avascular. Es especialmente útil en zonas de difícil valoración, como en raquis y la pelvis, en detectar focos múltiples (neonatos) y en detectar osteomielitis asociada a artritis. No es positiva en casos muy precoces, menos de 24 horas de inicio del cuadro. No es una prueba diagnóstica específica, ya que es positiva ante cualquier tipo de inflamación, pero no discrimina si existe infección.

Existe un 4-20% de falsos negativos. Haber realizado una punción aspirativa previa, más allá de 48 horas, no afecta al resultado del rastreo óseo.

Ante casos de diagnóstico difícil, en los que el diagnóstico diferencial se establece con entidades muy importantes, como es el caso del sarcoma de Ewing, la resonancia magnética es el método de elección.

Una vez realizadas la exploración física y por la imagen, y tras localizar la zona afectada.

- Si ésta es en hueso largo, se realizará **punción del espacio perióstico**, para aspirar el absceso y hacer una extensión mediante la tinción de Gram y el cultivo correspondiente.
- Si existe afectación articular, realizaremos igualmente **artrocentesis** con los mismos fines.

La técnica se realiza en la zona de mayor dolor y tumefacción y tras administrar anestesia local. Introducir un catéter con fiador hasta el espacio subperióstico y tratar de aspirar; en caso de que no se obtenga aspirado positivo, se ha de penetrar la cortical y aspirar medularmente. El aspirado se envía para cultivo, siendo positivo en un 90% de casos de osteomielitis.

El diagnóstico diferencial lo realizamos fundamentalmente con la **artritis séptica**, la cual presenta un cuadro clínico muy parecido y pueden incluso coexistir por debajo de los 18 meses. La **celulitis** puede ser en ocasiones difícil de diferenciar de la osteomielitis. La duración de los síntomas es un dato a tener en cuenta, ocurre eritema dérmico extensivo en 24 horas en la celulitis, pero sólo después

**TABLA I.**  
**Tratamiento**  
**antibiótico de la**  
**osteomielitis.**

<i>Terapia empírica inicial para las infecciones óseas</i>		
	<i>Organismo más frecuente</i>	<i>Antibiótico</i>
Neonato	Estrep. <i>Staf.</i>	Cloxacilina + cefotaxima Cloxacilina+ ampicilina + aminoglucósido
<5 años	<i>Staf. H. influ.</i> Estrep.	Cefuroxima o cloranfenicol + cloxacilina
>5 años	<i>Staf, Strep. neum</i>	Cloxacilina o cefalotina
E. céls. falciformes	<i>Salmonella, H. influ.</i>	Ampicilina o ceftriaxona o cefotaxima
Herida en pie	<i>Pseudomona</i>	Aminoglucósido o ceftacidima
Alérgico a penicilina		Clindamicina
Si estafilococo resistente a cloxacilina		Vancomicina

*Estrep.: Streptococo grupo B; Staf.: Staphilococcus; H. influ.: Haemophilus influenzae; Strep neum.: Streptococcus pneumoniae.*

de varios días en la osteomielitis. En la radiografía, se aprecia afectación de partes blandas superficiales en la celulitis y de las profundas en la osteomielitis.

Otros cuadros a tener en cuenta en el diagnóstico diferencial serán: la artritis reumatoide y la fiebre reumática, la leucemia, el sarcoma de Ewing y la anemia de células falciformes. La exploración analítica y radiológica nos serán de extraordinaria utilidad para su diferenciación.

#### *Tratamiento*

Para el tratamiento tendremos en cuenta el patógeno más frecuente según la edad, la característica de agudo, subagudo o crónico del proceso, la presencia de hueso necrosado, la existencia de cualquier proceso crónico (a diagnosticar) y las infecciones asociadas que afectan a articulaciones, senos paranasales y mastoides.

*Ante la sospecha de osteomielitis, el primer paso será la práctica de una punción para realizar una aspiración.*

Factores que pueden influir en una aspiración falsa negativa serán: error en el lugar de la punción y pus tan espeso que no puede aspirarse a través de la aguja.

La falta de tratamiento o el tratamiento inadecuado puede llevar a que el absceso quede confinado a la región metafisaria mediante un proceso inflamatorio que separa la infección. La producción de un absceso de Brodie en esta infección crónica, habitualmente ocasionado por *S. aureus*, se manifiesta por hipersensibilidad local encima de una lesión lítica con una reacción esclerótica que rodea al absceso.

*Para establecer el tratamiento debemos considerar: la edad del paciente, la existencia de una causa predisponente y la tinción de Gram que hayamos realizado.*

Una vez realizada la aspiración se instaura tratamiento antibiótico por vía intravenosa según la edad del niño y sospecha del agente patógeno (Tablas I y II). Tratamiento que se reajustará una vez que nos lleguen los re-

sultados de los cultivos realizados.

Cuando el tratamiento antibiótico tiene éxito, se aprecia una disminución tanto de los síntomas generales (fiebre) como locales, hinchazón y dolor. La VSG y la PCR comienzan a disminuir. Se mantendrá el tratamiento intravenoso durante 7 a 14 días y luego se valora el paso a la vía oral.

Estos tratamientos se mantendrán un mínimo de 3-4 semanas hasta que hayan desaparecido los síntomas clínicos, la VSG se normalice y las radiografías demuestren el estado de curación.

El drenaje quirúrgico estará indicado: siempre que se sospeche un absceso, existan signos de necrosis o neoformaciones óseas en la radiografía o no se haya visto respuesta positiva a los antibióticos en 48 horas.

#### **Osteomielitis subaguda**

Es un cuadro distinto de la osteomielitis aguda. Un tercio de osteomielitis son subagudas. Su curso es mucho más benigno, tanto a nivel de la sintomatología general, como local.

*El niño suele consultar por un cuadro de dolor leve de comienzo insidioso, que le imposibilita de forma mínima la movilidad, estando en la mayoría de los casos ausente la sintomatología general.*

El lugar de aparición es muy variable, metáfisis, diáfisis o epífisis. No suele ocurrir como en la osteomielitis hematógena aguda, que se ciñe más a la metáfisis.

En cuanto a su patogenia, se describe la existencia de un aumento de la resistencia a nivel del huésped y/o una disminución de la virulencia del germen. Esto bien podría ser de forma natural o por la utilización previa de antibióticos para otra patología distinta de la osteomielitis. Esto ocasiona que la infección se mantenga dentro de un área pequeña del hueso.

El intervalo entre el comienzo de los síntomas y su diagnóstico llega a ser de meses, lo que hace a la radiología un elemento fundamental para el diagnóstico, pues suele estar alterada cuando se realiza. Los hallazgos que podemos encontrarnos en la radiografía los sistematizó Robert y cols. en 6 imágenes (Fig. 1) que describimos a continuación:

Ia. Es la radiolucidez puntiforme de distintos tamaños sin hueso reactivo que lo rodee.

Ib. La radiolucidez metafisaria está rodeada por un margen esclerótico. Representa el absceso de Brodie.

En el tipo II, el área de radiolucidez está en la metáfisis, con erosión y pérdida de la corteza regional. En la radiografía aparece como una lesión agresiva, que sugiere un sarcoma osteogénico osteolítico.

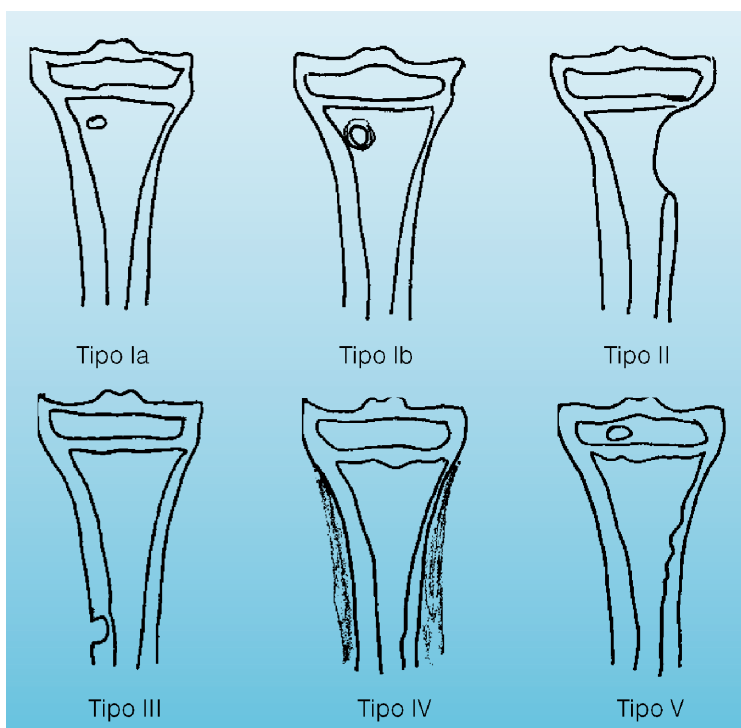
En el tipo III, la localización es diafisaria y hay reacción cor-

*Posología y dosificación antibiótica en lactantes y niños\**

Cefalexina	25-50 mg/kg/día vo: 6 h (max 4 g/día) buen sabor
Cefalotina	75-150 mg/kg/día iv: 6 h (max 12 g/día)
Cefazolina	40 mg/kg/día iv: 6 h (max 6 g/día)
	50-100 mg/kg/día im: 6 h
Cefotaxima	75-200 mg/kg/día iv: 6 h (max 8 g/día)
Cefuroxima	50-100 mg/kg/día iv: 8 h (max 4,5 g/día)
Ceftacídima	75-150 mg/kg/día iv: 8 h (max 6 g/día)
Clindamicina	15-40 mg/kg/día iv: 6 h (max 2,7 g/día)
	10-30 mg/kg/día vo: 6 h (max 2 g/día)
Cloxacilina	50-100 mg/kg/día vo: 6 h (max 4 g/día) mal sabor
	100-200 mg/kg/día iv: 6 h (max 12 g/día)
Ampicilina	50-300 mg/kg/día iv: 6 h (max 12 g/día)
Amoxicilina	20-50 mg/kg/día vo: 8 h (max 4 g/día)
Gentamicina	7,5 mg/kg/día iv: 6 h
Tobramicina	7,5 mg/kg/día iv: 8 h
Cloramfenicol	50-100 mg/kg/día iv: 4 h
	100 mg/kg/día vo: 6 h
Vancomicina	40 mg/kg/día iv: 6 h

*\*Estas recomendaciones no indican una pauta exclusiva de tratamiento ni son el estándar de la atención médica. Pueden ser modificadas según las circunstancias individuales de cada paciente.*

**TABLA II.**  
Dosificación de antibióticos.



**FIGURA 1.**  
Alteraciones radiológicas en la osteomielitis subaguda.

tical y subperióstica marcada; su apariencia sugiere un osteoma osteoide.

El tipo IV es de localización diafisaria y se caracteriza por una imagen del hueso subpe-

rióstico en hojas de cebolla; su apariencia es similar al sarcoma de Ewing en su estadio precoz.

El tipo V se localiza en la epífisis de los huesos largos y aparece como un área concéntrica de radiolucidez. Su apariencia es similar al condroblastoma benigno, al granuloma eosinófilo o al encondroma.

El tipo VI involucra el cuerpo vertebral, que aparece colapsado con erosión. Su cuadro radiológico sugiere tuberculosis.

*El diagnóstico definitivo se realiza por demostración histológica de la inflamación crónica del hueso, obtenida por biopsia, y el cultivo positivo.*

El hemograma y la VSG suelen ser positivo o negativo y la gammagrafía ósea puede ser positiva tanto en la osteomielitis subaguda, como en el tumor.

#### Tratamiento

Cuando hemos obtenido un cultivo positivo, el germen más frecuente suele ser el *S. aureus*. El tratamiento antibiótico suele ser curativo. Si no responde a los antibióticos, se indica el curetaje quirúrgico más la terapia antibiótica. El pronóstico es bueno y no suele quedar alteración ósea de carácter residual.

#### Osteomielitis multifocal crónica

*Es un cuadro recurrente, no infeccioso, que suele presentar exacerbaciones y puede remitir espontáneamente. Es de carácter multifocal.*

El curso clínico es el de un niño entre 4 y 14 años que presenta dolor progresivo e hipersensibilidad en la metafisis de huesos largos, pero a veces también en los cuerpos vertebrales, las articulaciones sacroilíacas o

el extremo medial de la clavícula. En muchas ocasiones, las lesiones son simétricas.

La osteomielitis multifocal crónica puede estar asociada a pustulosis palmo-plantar, psoriasis y esclerosis vertebral o vértebra plana.

La radiología, completada con la gammagrafía ósea, ante la dificultad en ocasiones de visualizar los focos en vértebras y pelvis, nos muestran las lesiones. El hemograma es normal y la biopsia es necesaria para descartar otros procesos patológicos de mayor importancia (leucemia, rhabdomyosarcoma, neuroblastoma, granuloma eosinófilo). Los cultivos por lo común son negativos.

El pronóstico es bueno. El tratamiento consiste en antiinflamatorios no esteroideos durante las exacerbaciones.

#### ARTRITIS AGUDA EN NIÑOS

Revisaremos, dentro de las causas más frecuentes de artritis en la infancia, la **artritis séptica** (bacteriana y reactiva), por **virus** y las **infecciosas específicas**, por brucelosis, tuberculosis y enfermedad de Lyme.

#### Artritis séptica o piógena

Infección aguda bacteriana con presencia del organismo infeccioso intraarticular, no asociada a osteomielitis contigua.

Predomina en varones y menores de 5 años. Afectando principalmente a las articulaciones de los miembros inferiores: rodilla, tobillo y cadera en el RN y lactante pequeño (80% de los casos).

#### Etiología

*La artritis séptica suele estar ocasionada por los mismos agentes patógenos que intervienen en la producción de la*

*osteomielitis. El Staphylococcus aureus es el patógeno más común en todas las edades.*

**En recién nacidos.** *Staphylococcus aureus*, estreptococo grupo B, bacilos gram negativos enteropatógenos.

**En niños menores de 5 años.** *Haemophilus influenzae* b (disminuyendo en zonas donde la vacunación ha sido instaurada), *Staphylococcus aureus* y estreptococo.

**En niños mayores de 5 años.** *Staphylococcus aureus*, estreptococo, neumococo y meningococo.

Y raramente en los **adolescentes** sexualmente activos se puede encontrar neisseria gonorrea. En pacientes inmunodeprimidos, puede originarse por cualquier germen oportunista.

#### Patogenia

*La vía hematógena es la principal vía de entrada del agente causal a la articulación, a partir de un foco infeccioso primitivo.*

En menores de 2 años, puede producirse por una osteomielitis de una articulación vecina. En procedimientos quirúrgicos, puede haber una inoculación directa.

Como consecuencia de la infección no controlada por los fagocitos macrófagos del tejido conectivo de la membrana sinovial, se produce una intensa reacción inflamatoria de la membrana y derrame articular de tipo purulento. En pocos días, se producen lesiones destructivas cartilaginosas irreversibles, que pueden provocar una limitación permanente de la función articular.

## Clinica

*El hallazgo principal es el dolor asociado con el movimiento articular, suele ser de comienzo agudo, presentando fiebre alta, signos inflamatorios de localización monoarticular (dolor intenso, rubor, calor) e impotencia funcional con fijación articular por dolor a la manipulación.*

En el recién nacido, podemos encontrarnos con ausencia de sintomatología general y los hallazgos de laboratorio se encuentran dentro de la normalidad. Son los síntomas locales, los que nos hacen sospechar el diagnóstico de artritis. El dolor con el movimiento de la articulación es característico, por lo que lleva al recién nacido y lactante a inmovilizar la articulación. Es lo que se conoce como pseudoparálisis y tendremos que realizar diagnóstico diferencial con patología neurológica.

*Ante todo bebé que presenta imposibilidad de mover una articulación de forma espontánea, debe considerarse el diagnóstico de artritis séptica mientras no se demuestre lo contrario.*

Cuando la articulación afectada es la cadera, en recién nacido y lactantes, encontramos dolor a la exploración y postura antálgica en reposo: **abducción y rotación externa**. Si progresa el cuadro sin resolverse, se provoca el drenaje espontáneo de la infección, siguiendo el trayecto del obturador interno, dando lugar a una masa por encima del canal inguinal. Cuando la articulación alterada es la rodilla, la encontraremos en flexión leve y si se interesa la articulación del

hombro existirá aducción contra el tronco.

En la sacroileítis piógena, encontraremos dolor a la presión durante el tacto rectal y la flexión, con postura antálgica de la cadera.

La artritis gonocócica cursa en el recién nacido con un grave cuadro infeccioso, con fiebre y síntomas sistémicos de irritabilidad, rechazo del alimento, etc. Generalmente, afecta a la cadera, pero puede también localizarse en rodilla, tobillo y articulaciones metacarpo falángicas. En los adolescentes, cursa con un cuadro séptico febril, escalofríos, "rash" cutáneo y afectación de múltiples articulaciones pequeñas, con tenosinovitis.

## Diagnóstico

Llegamos a su sospecha mediante la historia clínica y la exploración, necesitando de pruebas complementarias para su confirmación.

— Por técnicas de imagen:

- Radiología simple de la articulación. Como ocurría en la osteomielitis, en los primeros días no se encuentra afectación ósea. Buscamos: \*Ensanchamiento del espacio articular, con pérdida y desplazamiento de líneas articulares que siguen un trazado anatómico.

\*Tumefacción de partes blandas periarticulares.

- Ecografía.

Será útil para valorar el espacio articular.

- Gammagrafía:

Con Tecnecio 99, se produce mayor captación del marcador. Útil en artritis subclínica, en articulaciones profundas y para descartar osteomielitis asociada.

Con Galio, sirve de control evolutivo, al normalizarse antes.

- TAC y resonancia magnética para el diagnóstico precoz y de localizaciones difíciles, como la sacroileítis.

— Artrocentesis

*Es la principal maniobra exploratoria. Nos sirve como prueba diagnóstica, para obtener líquido intraarticular, que deberemos analizar y como tratamiento, al actuar disminuyendo la presión de la articulación.*

Realizamos **extensión** para la realización de una tinción de Gram y **cultivo** del líquido purulento obtenido para aeróbicos, anaerobios. Resultando positivo en alrededor de un 60% de casos aproximadamente, a pesar de no haber recibido tratamiento antibiótico. Se piensa que es debido al poder bacteriostático del líquido articular.

**Análisis del líquido.** Intensa celularidad con más de 50.000 leucocitos/mm<sup>3</sup>. En estadios precoces y generalmente más de 100.000 leucocitos/mm<sup>3</sup>. De predominio en un 75-90% polimorfonucleares. Glucosa que suele disminuir a valores inferiores al 50% de la concentración en plasma. Aumento de proteínas y aumento de ácido láctico, este último es útil en el diagnóstico de artritis infecciosas con cultivo negativo, ya que en las de origen no infeccioso no aumenta.

— Reactantes de fase aguda en sangre:

- Leucocitosis.
- VSG aumentada.
- PCR elevada (algunos autores le conceden, junto con la temperatura superior a 38,5°, gran valor diagnóstico para este tipo de artritis,

con una sensibilidad del 100% y una especificidad del 37%).

- Orina.  
Presencia de antígeno capsular del *Haemophylus influenzae* en menores de 5 años.
- Hemocultivo.  
Positivo en el 35% de los casos.
- Cultivo de exudado amigdalario y pruebas serológicas específicas para *estreptococo*. Que para algunos autores deben considerarse siempre en el diagnóstico de los pacientes pediátricos con artritis aguda.
- Mantoux.

#### Tratamiento

##### 1. Antibioterapia

Vía parenteral al menos durante la primera semana, a dosis máximas y mantenido 3-4 semanas.

Inicialmente, de forma empírica, hasta obtener el antibiograma del cultivo del líquido intrarticular, basándonos en los gérmenes más habituales por edades (ver Tabla I y II, sobre el uso de antibióticos y dosis).

##### 2. Quirúrgico

Artrodesis, se realiza:

- Repetidas veces si la evolución lo requiere.
- Urgente en artritis de cadera y hombro, para evitar la afectación ósea que se produce con mayor frecuencia en estas localizaciones.
- Si hay trabeculaciones o fibrina abundante en el espacio articular
- Si no hay mejoría tras 72 horas de tratamiento, se utiliza para disminuir la tensión articular, evitando de esta forma lesiones irreversibles.

##### 3. Postural

Inmovilización de la articulación en la primera fase y rehabilitación precoz para evitar la limitación funcional.

#### Evolución

*Las artritis con mayores secuelas son las producidas en la cadera y en los hombros; de ahí la urgencia del tratamiento quirúrgico.*

En la cadera, la cápsula articular limita la posible expansión, por lo que puede verse comprometida la vascularización de la cabeza del fémur. Además, la osteomielitis de este hueso es posible al recubrir el cartílago articular la superficie articular de la cabeza, pero el periostio del cuello está en contacto directo con el líquido infectado.

El seguimiento del niño se hace imprescindible durante un tiempo para evitar secuelas como la osteomielitis de huesos adyacentes.

La evolución es peor en menores de 6 meses, cuando se retrasa la descompresión quirúrgica de la articulación y cuando el tratamiento antibiótico no se instaura precozmente.

#### Artritis reactivas

Artritis agudas con líquido articular estéril asociadas a enfermedades producidas por gérmenes enteropatógenos.

#### Etiología

*Descritas en el curso de infecciones por Shigella, Salmonella, Yersinia enterocolitica, Chlamydia trachomatis y Campylobacter.*

Excepcionalmente en niños por *Betsonias* (Psitacosis) y *Linfogranuloma venéreo*.

#### Patogenia

Se origina por depósito de inmunocomplejos intraarticulares. Es más frecuente en personas con antígeno de histocompatibilidad HLA-B-27.

#### Clínica

Los síntomas pueden aparecer desde días hasta semanas después del inicio de la infección.

Su sintomatología es mucho más leve que en la artritis séptica y su resolución es espontánea e independiente del tratamiento recibido, ya que la infección realmente no ha penetrado en la articulación.

#### Tratamiento

*Sintomático.* Siempre que tengamos un cuadro de gastroenteritis asociado a sintomatología articular, deberemos practicar cultivo de heces y serología de estos gérmenes.

#### Artritis víricas y postvacunales

##### Epidemiología

*El virus de la rubeola y su vacuna con virus atenuados es el máximo responsable de este tipo de artritis.*

Otros muchos la pueden producir con menor frecuencia, el de la varicela, la parotiditis, el parvovirus B19, que produce el eritema infeccioso o 5ª enfermedad y que ocasionalmente provoca artropatía crónica, el virus *Echo*, *Cosackie* y el *Influenzae*.

#### Patogenia

Existe una infección articular directa, habiéndose comprobado la presencia del virus en el líquido articular.

Por vacunas de virus atenuados. En el caso del virus de

la hepatitis B, es por un mecanismo de hipersensibilidad, por el depósito de inmunocomplejos, y el virus actuaría como antígeno.

#### *Clinica*

Son mucho menos acentuados los signos locales de infección e inflamación que en la artritis séptica. También, los síntomas generales son menos marcados, apareciendo en el curso de la enfermedad viral o poco después de ella. Una excepción es la artritis por el virus de la hepatitis B, que precede a cualquier manifestación hepática.

*Suelen ser generalmente poliarticulares y ceden en pocos días sin dejar secuelas.*

#### *Diagnóstico*

Análisis del líquido articular: claro o ligeramente turbio, con leucocitos entre 500-5.000/mm<sup>3</sup> y de predominio mononuclear.

#### *Tratamiento*

*Sintomático.* Reposo, inmovilización de la articulación, analgésicos, antiinflamatorios y calor local.

### **Artritis de etiología específica: enfermedad de Lyme**

#### *Etiología*

El agente causal es la espiroqueta *Borrelia Burgdorferi*, transmitida al hombre por las garrapatas del género ixodes (*Ixodes ricinus* en castellano) y los mosquitos. El reservorio son las aves, bóvidos, cérvidos y equinos.

#### *Clinica*

Se describió como tal enfermedad en 1975 en un grupo de habitantes de Lyme, en Con-

necticut, con una triada clínica de carditis, artritis y meningitis. Cursa en tres estadios:

#### Estadio I

**Eritema migratorio crónico**, máculo-pápula de centro claro y bordes eritematosos, sobre la picadura, de 4-20 cm de diámetro, tras 3-21 días de ésta. Unido a fiebre, cefaleas, astenia, mialgias, poliartalgias y linfoadenopatía regional. En un período de tres a seis semanas, desaparece la lesión espontáneamente.

#### Estadio II

Semanas o meses después aparecen alteraciones:

**Neurológicas** (75%), como meningitis aséptica o encefalitis, afectación de pares craneales, sobre todo el facial y radiculopatías sensitivo-motoras.

**Reumatológicas**, artralgias poliarticulares migratorias y fugaces.

**Cardiacas** (10%), con bloqueos transitorios, miocarditis o disfunción ventricular izquierda.

#### Estadio III

Entre semanas y años después, puede aparecer **artritis** (60%), poco dolorosa, que se cronifica en el 3% de los casos, monoarticular, localizándose con más frecuencia en rodilla, con líquido articular que presenta aumento de celularidad, hasta 100.000 leuc/mm<sup>3</sup> con un 75% de polimorfonucleares y elevación de proteínas. **Encefalomiéлитis** progresiva y **acrodermatitis** crónica-atrónica.

#### *Diagnóstico*

Es serológico por técnicas de inmunofluorescencia. Con títulos significativos para IgG de 1/256, aunque precisa cuadri-

plicaciones del título en un segundo suero, posee poca sensibilidad en el estadio uno y aceptable en el dos y tres. IgM superior a 1/128 en el estadio uno.

#### *Tratamiento*

Estadio uno: amoxicilina o eritromicina de 10-30 días.

Estadios dos y tres: penicilina vía parenteral dos semanas.

### **Artritis por brucelosis**

La artritis aparece como complicación en un 35% de los casos de la enfermedad. Suele afectar a grandes articulaciones: cadera (más del 50%), rodilla y tobillo. Excepcionalmente, en niños afecta al raquis o a la articulación sacroiliaca.

La mayoría de las veces se trata de una artritis reactiva, con líquido articular estéril, aunque se puede hallar brucella en el líquido articular de las formas más graves.

Ocasionalmente, la artritis es el único signo de esta enfermedad extremadamente polimorfa en niños, con ausencia incluso de fiebre.

### **Artritis tuberculosa**

Se puede encontrar artritis reactiva en la primoinfección tuberculosa. La artritis séptica puede ocurrir como consecuencia de una diseminación hematogena.

### **BIBLIOGRAFÍA**

Los asteriscos reflejan el interés del artículo a juicio del autor.

- 1.\* American Academy of Pediatrics. Tablas de dosis de los fármacos antibacterianos. En: Pickering LK, Ed. 2000 Red Book: Report of the Committee on Infectious Diseases. Barcelona: Edit Medical Trends SL. 25ª edición Esp 2001. p. 667-75.

Actualización de las recomendaciones de fármacos utilizados en el tratamiento de osteomielitis y artritis aguda. No obstante estas pautas pueden ser variadas teniendo en cuenta las circunstancias individuales de cada niño tratado.

- 2.\*\*\* Dich VQ, Nelson JD, Haltalin KC. Osteomyelitis in infants and children. A review of 163 cases. *Am J Dis Child* 1975; **129** (11): 1273-8.

Este es uno de los clásicos artículos de revisión sobre el tema. Aunque ya han pasado más de 25 años de su publicación, todavía sigue vigente por sus datos sobre incidencia, clínica, localización de la infección, así como por el protocolo de tratamiento.

- 3.\*\*\* Faden H, Grossi M. Acute osteomyelitis in children. Reassessment of etiologic agents and their clinical characteristics. *Am J Dis Child* 1991; **145** (1): 65-9.

Estudian en una amplia muestra de niños la epidemiología y la clínica más frecuentes por grupos de edad. La osteomielitis se presenta en una proporción niño/niña de 1,5:1. El dolor (94%), la fiebre (85%) y los cambios a nivel local, fueron los síntomas más frecuentes. El 55% de los casos fueron diagnosticados por el laboratorio.

- 4.\* Fernández M, Carrol CL, Baker CJ. Discitis y osteomielitis vertebral en niños: Revisión de 18 años. *Pediatrics* 2000; **49** (6): 392-8.

Estudio retrospectivo sobre 57 niños con diagnóstico de discitis u osteomielitis vertebral. En la mayoría, la edad y la forma de presentación clínica distinguen una de otra afección, aunque la resonancia magnética es la prueba de elección para el diagnóstico de osteomielitis vertebral.

- 5.\*\* Kliegman RM, Feigin RD. Osteomyelitis y Artritis séptica. En: Behrman RE, Kliegman RM, Nelson WE, Vaughan III VC. *Nelson Tratado de Pediatría*. Madrid: Edit. Interamericana. 14ª edición 1993. p. 835-44.

- 6.\* Lew DI, Waldvogel FA. Osteomyelitis. *N Engl J Med* 1997; **336**: 999-1007.

Artículo de revisión en donde los au-

tores exponen cómo, con los nuevos métodos diagnósticos (resonancia magnética y tomografía computerizada), el tratamiento adecuado puede ser adelantado, con lo que las complicaciones suelen ser cada vez más raras en esta afección.

- 7.\*\* Merino JM, Carpintero I, Marreiro M, Ansó S, Elvira AJ, Iglesias G. Osteomielitis aguda: características clínicas, radiológicas, bacteriológicas y evolutivas. *An Esp Pediatr* 2001; **55** (1): 20-4.

Los autores comparan dos grupos de niños diagnosticados de osteomielitis, 17 casos menores de 28 días de vida y 28 casos con más de 28 días. Ambos grupos presentan características diferenciales, la gammagrafía y la resonancia magnética presentan una buena sensibilidad en el diagnóstico, el cultivo es positivo en un 50% de enfermos.

- 8.\* Moore TL. Parvovirus-associated arthritis. *Curr Opin Rheumatol* 2000; **12** (4): 289-94.

Cuestiona que la artropatía crónica después de una infección por parvovirus pueda asegurarse hasta el momento, que tenga que ver con el desarrollo de una artritis reumática.

- 9.\* Moreno JA. Infecciones osteoarticulares. En: Crespo M. *Manual del Residente de Pediatría y sus Áreas específicas*. Madrid: Ediciones Norma 1997. p. 1288-91.

Capítulo que comenta las indicaciones de tratamiento antibiótico, según edades, así como las indicaciones del tratamiento oral y quirúrgico.

- 10.\*\* Morrissy RT, Shore SL. Infección articular. En: *Clínicas Pediátricas de Norteamérica* 1986; **6**: 1619-32.

Los autores exponen como esencial, que el médico sospeche el trastorno, además del protocolo diagnóstico, método que implica sobre todo el cultivo de la bacteria.

- 11.\*\* Navarro ML, Megías A, Hernández-Sampelayo T. Artritis séptica. En: Delgado A. *Protocolos diagnósticos y Terapéuticos en Pediatría*. Tomo 2. Asociación Española de Pediatría 2001. p.15-21.

Comentario actualizado y guía terapéutica.

- 12.\*\*\*Nelson JD. Acute osteomyelitis in children. *Infect Dis Clin North Am* 1999; **4**: 513-22.

El autor realiza una exposición del tema, basada en su larga experiencia acumulada en 398 casos recogidos durante 30 años.

- 13.\*\* Peltola H, Unkila-Kallio L, Kallio MJ. Simplified treatment of acute staphylococcal osteomyelitis of childhood. The Finnish Study Group. *Pediatrics* 1997; **99** (6): 846-50.

Sobre un estudio de 29 niños y 21 niñas diagnosticados de osteomielitis estafilocócica, en países industrializados, aconsejan reducir los costes de largos períodos de administración de antibioterapia y hospitalización. Para esto, se basan en la utilización de antibióticos orales de forma temprana y evitar la monitorización de la actividad bactericida en suero.

- 14.\*\*\*Roberts JM, Drummond DS, Bredal AL, Chesney J. Subacute hematogenous osteomyelitis in children: A retrospective study. *J Pediatr Orthop* 1982; **2**: 249-54.

Los autores hacen una descripción completa de este cuadro, presentando una esquematización de las lesiones radiológicas.

- 15.\*\* Schwentker EP. Osteomyelitis. En: Hoekelman RA. *Atención Primaria en Pediatría*. Madrid: Harcourt Brace de España S.A. 3ª edición 1998. p. 1468-71.

- 16.\*\* Speck TW, Toltzis P. Enfermedad de Lyme. En: Behrman RE, Kliegman RM, Nelson WE, Vaughan III VC. *Nelson Tratado de Pediatría*. Madrid: Edit. Interamericana. 14ª edición 1993. p. 954-5.

- 17.\*\*\*Syrogiannopoulos GA, Nelson JD. Duration of antimicrobial therapy for acute suppurative osteoarticular infections. *Lancet* 1988; **1** (8575-6): 37-40.

Los autores estudian 274 niños, de los que 168 presentaban artritis supurada, 76 osteomielitis y 30 ambos procesos. La duración del tratamiento será el mínimo de días que necesite el paciente para resolver los síntomas

locales y generales y la normalización de la VSG. Si la respuesta clínica es baja y la VSG persiste elevada, la aplicación de la cirugía debe de ser considerada. La antibioterapia oral debe monitorizarse para demostrar adecuados niveles en sangre y adecuadas respuestas del paciente al tratamiento.

18.\*\*\*Tachdjian MO. La Cadera. En: Tachdjian MO. Ortopedia Clínica Pediátrica. Buenos Aires: Panamericana S.A. 1999. p. 166-239.

Tema magistralmente tratado y puesto al día en este gran libro de Ortopedia Infantil.

19.\* Welkon CJ, Long SS, Fisher

Mc,Alburger PD. Pyogenic arthritis in infants and children: a review of 95 cases. *Pediatr Infect Dis* 1986; **5** (6): 669-76.

Comenta la etiología de la artritis séptica y los rasgos asociados a la mala evolución de éstas, tras un seguimiento de hasta cinco años de algunos de estos casos.

## Caso clínico

Lactante de 34 días que consulta por disminución de la motilidad del miembro inferior izquierdo desde los 15 días de vida. Signos inflamatorios discretos, afebril, no rechazo del alimento. Buena ganancia ponderal.

*Antecedente familiares.* Madre de 31 años, sana, 1ª gestación, no abortos. Padre de 32 años, sano. Resto sin interés.

*Antecedentes personales.* Embarazo controlado, sin patología, primeros movimientos fetales el 4º mes. Parto cesárea por presentación de nalgas y desproporción céfalo-pélvica. Rotura artificial de membranas, con líquido amniótico claro, anestesia general. Peso 3.550 g. Talla de 52 cm, PC de 34 cm. Test de Apgar al minuto de 9 y a los 5 minutos de 10. Pruebas de detección de metabopatí-

as normales. Es alta en maternidad al tercer día de vida.

*Alimentación.* Lactancia mixta con fórmula de inicio, 60 cc tras todas las tomas de pecho, sonrisa al mes, sueño tranquilo, hábito intestinal de una deposición cada 48 horas.

*Exploración.* Peso 4.330 g, Tª 37,6° axilar. Buen estado general. Buena coloración de piel y mucosas, nutrición e hidratación adecuada. Pulsos palpables y simétricos. Cara sin distorsiones, cráneo normal con fontanela anterior normotensa. Hernia umbilical. *Locomotor:* tumefacción, calor y rubor a nivel de la rodilla izquierda, con signos de empastamiento, disminución de la motilidad espontánea del miembro inferior izquierdo, dolor a la movilización. Asimetría de pliegues. Resto de la exploración normal.

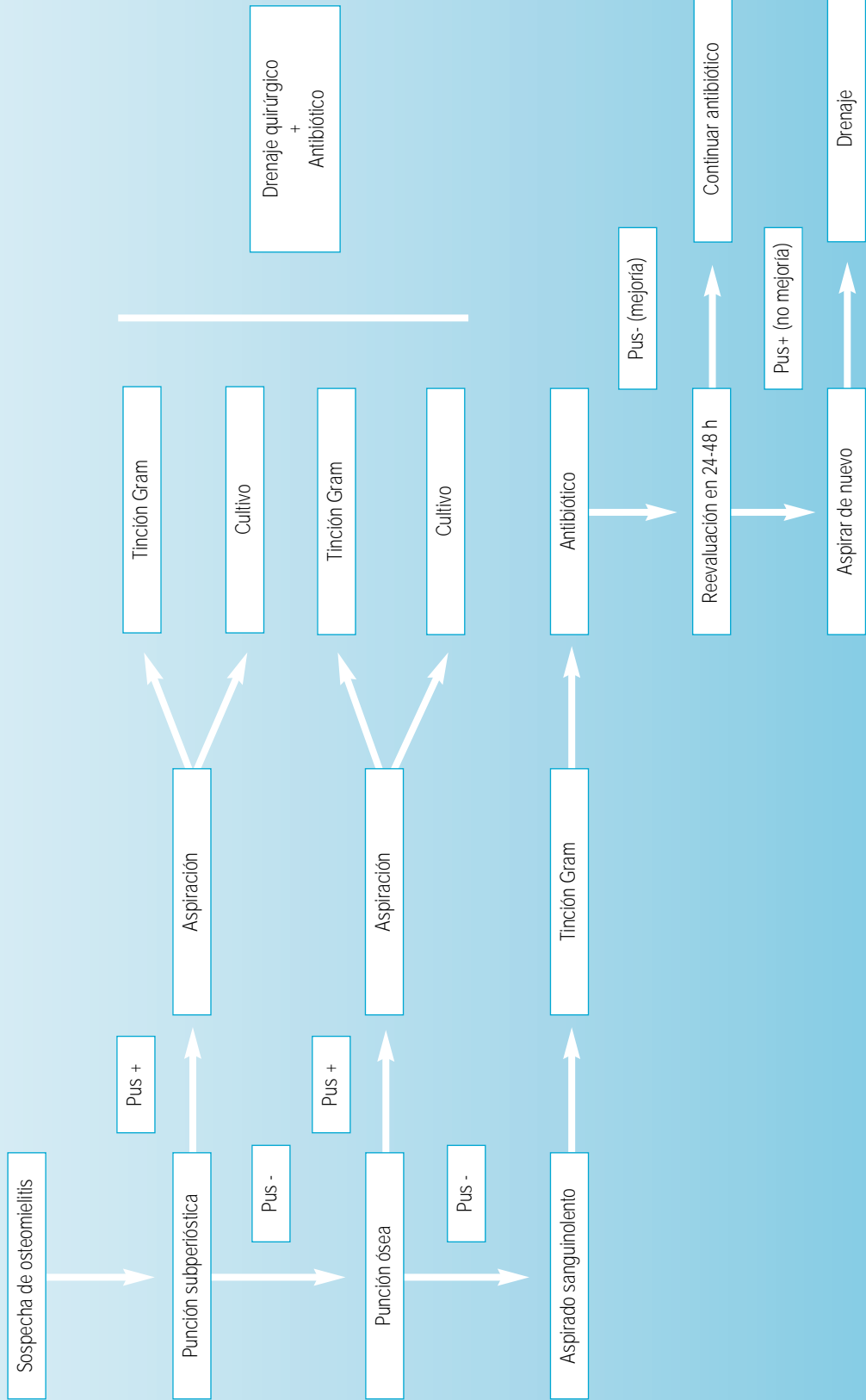
*Analítica.* Hemograma, 9.300 leucocitos con un 24% de neutrófilos y 62% de linfocitos, se-

rie roja y plaquetas normales. VSG elevada (83 mm/h), PCR elevada (3,5 mg/dL). *Artrodesis:* líquido seropurulento, con cultivo positivo a Estreptococo grupo B. Hemocultivo negativo.

*Radiología* de rodilla izquierda. Aumento de partes blandas, con imagen de destrucción ósea y desprendimiento de la cortical a nivel de la metafisis tibial.

*Tratamiento.* A su ingreso y tras la artrodesis, se instaura tratamiento con cefotaxima y cloxacilina iv. Cuando recibimos el antibiograma, se cambia el tratamiento a cefuroxima iv durante 14 días. Dada la evolución favorable clínica y radiológica, se dio de alta con cefuroxima axetilo vía oral durante 10 días y revisión por Traumatólogo para evaluar posibles secuelas. Se mantuvo durante su ingreso inmovilizado el miembro afectado en postura semielevada.

**ESQUEMA DE ACTUACIÓN EN LA OSTEOMIELITIS HEMATÓGENA AGUDA**



**ALGORITMO:  
ESQUEMA DE  
ACTUACIÓN EN LA  
OSTEOMIELITIS  
HEMATÓGENA  
AGUDA**

**ALGORITMO:  
ESQUEMA DE  
ACTUACIÓN EN LAS  
ARTRITIS SÉPTICAS**

**ESQUEMA DE ACTUACIÓN EN LAS ARTRITIS SÉPTICAS**

